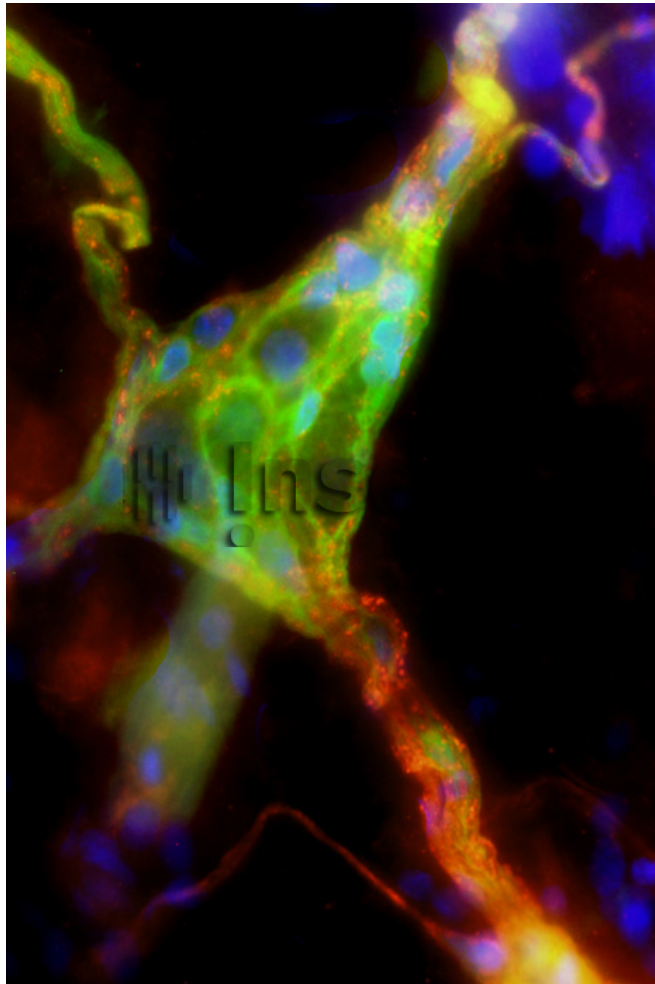


## Système nerveux entérique, plexus de Meissner



Reference

58037

Date

20140728

Title

Système nerveux entérique, plexus de Meissner

Caption

Ce ganglion (en vert) fait partie du plexus de Meissner. Ce réseau, situé dans la paroi du tube digestif entre les muscles et la muqueuse, contrôle les échanges entre la lumière intestinale et notre organisme (par exemple : le passage des nutriments). Sur l'image, on visualise, en rouge : une protéine du système immunitaire (CD90) ; en vert les cellules gliales entériques présentes dans le ganglion de Meissner ; en bleu : les noyaux des cellules.

Author

INSERM

Copyright

Inserm/Naveilhan, Philippe/U913/IMAD

Special instructions